



## FICHE PATIENT KINESITHERAPIE N° 2

### Les différentes douleurs pelvi-périnéales

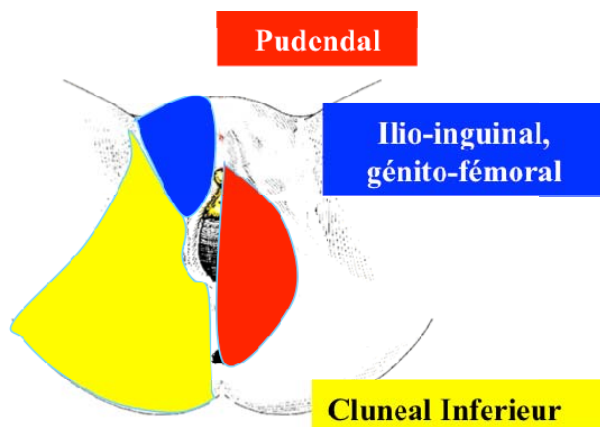
### Comment les classer ?

Les fiches thématiques élaborées sous l'égide du comité médico scientifique ont pour objectif de vulgariser des informations médicales fiables et à jour qui sont indispensables à la compréhension des syndromes douloureux périnéaux et à leurs traitements. Cette deuxième fiche kinésithérapie présente une classification des douleurs pelvi-périnéales.

Le point commun à l'ensemble des pathologies pelvi-périnéales est la présence de douleurs musculaires associées, liées à l'hypertonie de certains muscles du périnée (syndromes myofasciaux). La douleur myofasciale n'est pas en soi une pathologie, elle révèle notamment un dysfonctionnement musculaire que l'on rencontre fréquemment dans les dyspareunies (vulvodynie, vestibulodynie, vaginisme), dans la névralgie pudendale, la prostatite chronique, la cystite interstitielle (syndrome douloureux de la vessie), le syndrome du colon irritable et d'une façon plus générale dans le syndrome douloureux pelvien complexe (SDPC). Les douleurs myofasciales peuvent être classées selon des territoires anatomiques qui permettent également de les rattacher aux différentes pathologies pelvi-périnéales.

Nous pouvons ainsi distinguer 3 tableaux différents :

- **Le premier tableau qui correspond au territoire du nerf pudendal :**  
Les deux muscles concernés dans ce territoire sont le muscle piriforme et le muscle obturateur interne.
- **Le deuxième tableau correspond à la topographie antérieure douloureuse (pli de l'aîne, pubis et cuisses) :**  
Territoire où se trouvent les nerfs ilio-inguinal, ilio-hypogastrique, génito-fémoral, crural et obturateur. Les deux principaux muscles concernés sont le muscle droit fémoral et le muscle psoas.
- **Le troisième tableau correspond au territoire du plan profond du périnée et du coccyx :**  
Le principal muscle concerné est le muscle releveur de l'anus (levator ani) ainsi que le muscle transverse profond du périnée.



Les différents territoires

## 1er tableau : la névralgie pudendale

### Le muscle piriforme

Il s'insère sur la partie antérieure du sacrum entourant les 2<sup>e</sup> et 3<sup>e</sup> trous sacrés c'est-à-dire à proximité de l'émergence du nerf pudendal. Lorsque le muscle est spasmodique, il devient dur, épais, douloureux perturbant le bon fonctionnement des éléments de voisinage dont le nerf pudendal. Compte tenu de la topographie de terminaison du nerf pudendal, les douleurs ressenties sont anales, périnéales et génitales avec les caractéristiques suivantes : brûlures, tiraillements, engourdissements, sensation de corps étranger, hypersensibilité au contact (*allodynie*).

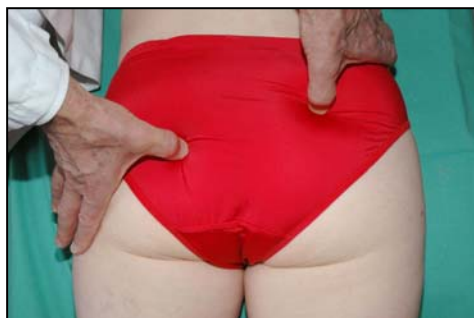Le point de terminaison du muscle piriforme est le grand trochanter (*partie supérieur du fémur*) ; il recouvre alors le nerf sciatique qui donne 2 branches collatérales : le nerf petit sciatique (ou nerf cutané postérieur de la cuisse) et le nerf clunéal. Pour des raisons anatomiques, la contracture du muscle piriforme peut entraîner des douleurs à type de sciatalgie sur le territoire du petit sciatique (face postérieure de la cuisse ne descendant pas en dessous du genou) et/ou des douleurs sur le territoire du nerf clunéal (*partie inférieure de l'ischion : l'os de la fesse sur lequel nous sommes assis*) pouvant remonter jusqu'aux organes génitaux, notamment la partie externe des grandes lèvres.

### Le muscle obturateur interne

Dans sa portion endo-pelvienne (*c'est-à-dire à l'intérieur du pelvis*), il s'insère sur le pourtour osseux interne du trou obturateur de l'os iliaque (os du bassin de chaque côté) ; il est alors recouvert d'une membrane qui lui est propre : la membrane de l'obturateur interne. Cette membrane se dédouble dans sa partie inférieure pour former le canal d'Alcock qui est traversé par le nerf pudendal. Lorsque le muscle obturateur interne est spasmodique, il étire la membrane qui le recouvre augmentant la tension dans le canal d'Alcock et en conséquence la compression du nerf pudendal.

## FICHE PATIENT : LES DIFFERENTES DOULEURS PELVI-PERINEALES

Dans sa portion exo-pelvienne (*c'est-à-dire en dehors du pelvis*), après avoir traversé la petite échancrure sciatique, il se retrouve en dessous du muscle piriforme avec lequel il se termine au niveau du grand trochanter. Dans cette portion, le muscle est en contact avec le nerf sciatique par sa face postérieure ; si le muscle obturateur interne est spasmé, il peut irriter le nerf sciatique et entraîner une véritable névralgie du nerf sciatique sur l'ensemble du territoire : fesse, face postérieure de la cuisse et de la jambe, la douleur pouvant alors descendre jusqu'au pied.

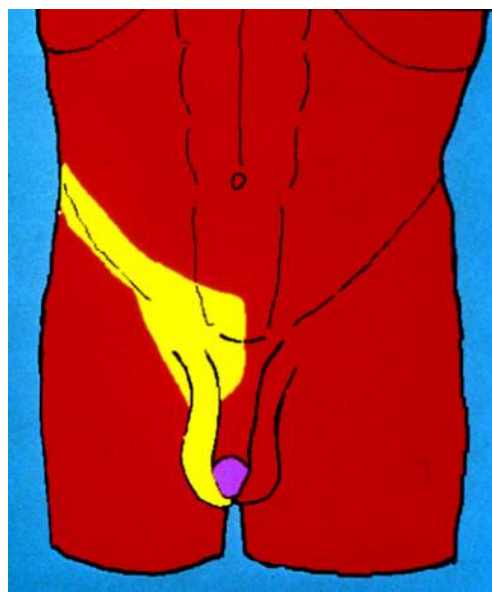


**Muscle piriforme (en haut à droite)**

**Muscle obturateur interne (plus bas à gauche)**

## 2ème tableau : Les Névralgies ilio-inguinales, ilio-hypogastriques, cruralgies, syndromes thoraco-lombaires

### Les douleurs à topographie antérieure

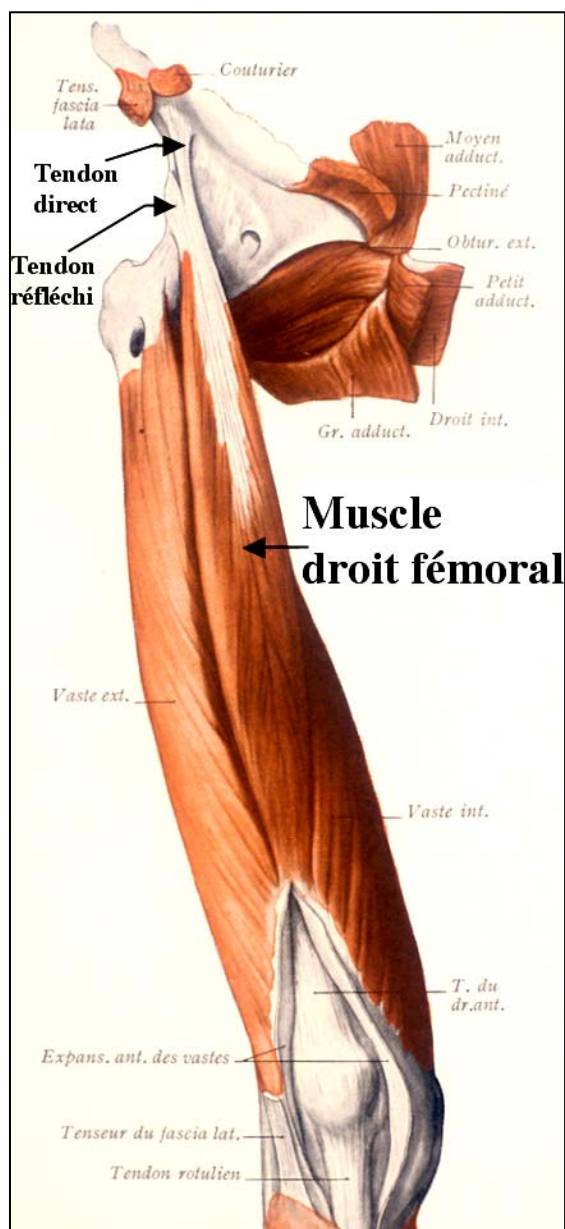


**En jaune :**  
**Le territoire des douleurs à topographie antérieure**

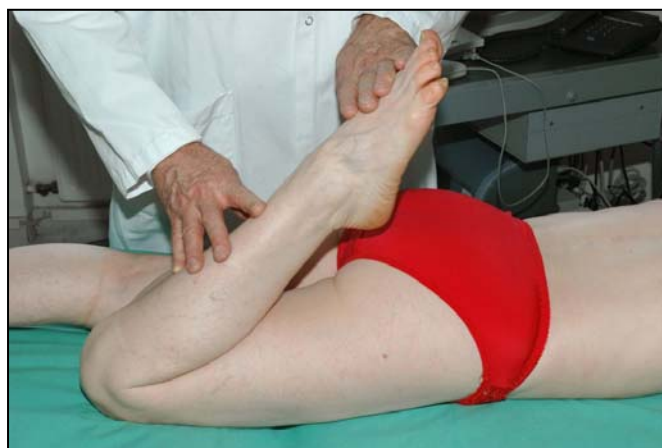## Le muscle droit fémoral

Il se situe en avant de la cuisse, il est tendu de l'os du bassin appelé os iliaque à la rotule et à la partie supérieure du tibia. Normalement, lorsque nous sommes à plat ventre, la flexion de la jambe sur la cuisse doit permettre au talon de toucher la fesse, ce qui, bien souvent, n'est pas le cas, le muscle droit fémoral est alors rétracté ; il attire le bassin en avant (antéversion) aggravant la lordose lombaire pouvant entraîner un conflit thoraco-lombaire et/ou un DIM (dérèglement intervertébral mineur) lombaire.

*Cette rétraction du muscle droit fémoral n'est pas spécifique à la douleur périnéale, on la retrouve dans les douleurs du genou et de la hanche ; il conviendra de la rechercher, notamment en synergie avec une hypertonie du muscle psoas.*



## Le muscle droit fémoral



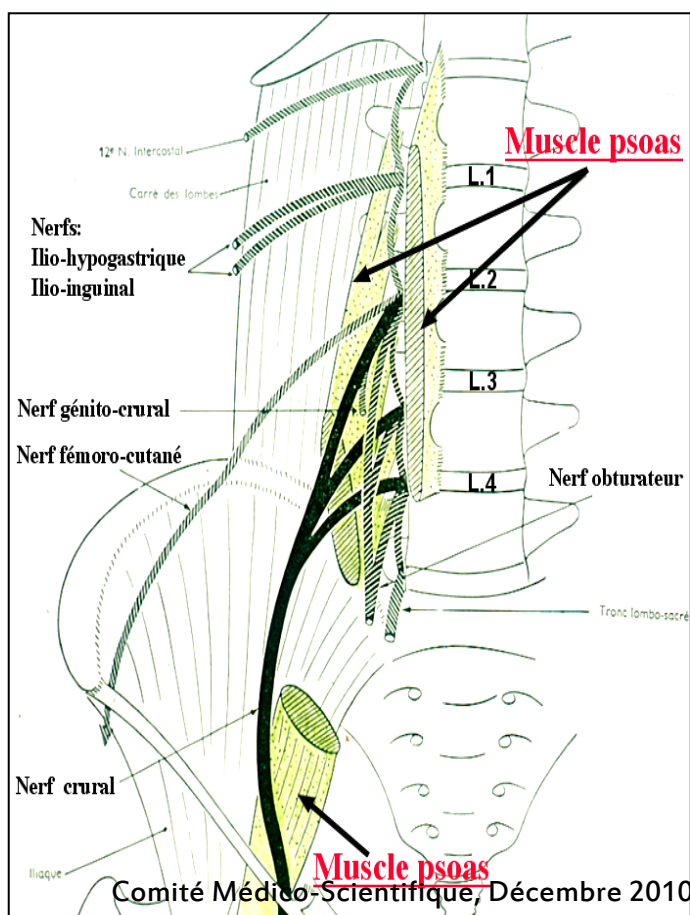
## Le muscle psoas

Il prend son origine sur la colonne lombaire et se termine sur le petit trochanter (partie supérieure du fémur, en dessous et en dedans du grand trochanter). Entre les deux plans du muscle psoas s'infiltrent les racines nerveuses du plexus lombaire. Une contracture du muscle psoas peut donc irriter, en tout ou partie, les racines nerveuses de L1 à L4 (lombaires) et occasionner un syndrome thoraco-lombaire et/ou un DIM (*dérèglement intervertébral mineur*).

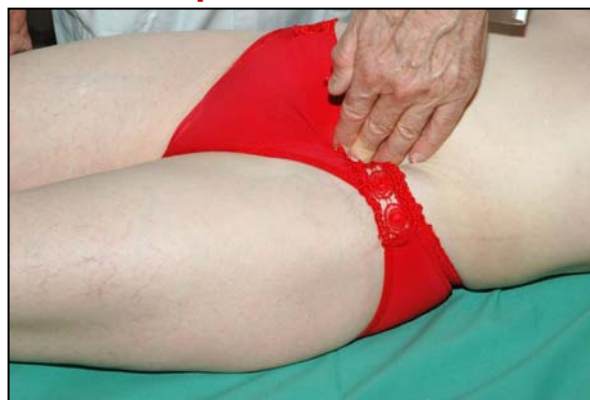**On retrouve alors les douleurs sur le territoire du nerf lésé :**

- Racine T12-L1 : le nerf ilio-hypogastrique et le nerf ilio-inguinal sont concernés et correspondent à des douleurs au niveau du pli de l'aîne, des grandes lèvres pour la femme, des testicules pour l'homme, de l'urètre, de la partie supérieure et interne de la cuisse.
- Racine L1-L2 : le nerf génito-fémoral est concerné et les douleurs correspondantes se situent au niveau du triangle de Scarpa (*partie supérieure et interne de la cuisse*) et du cordon spermatique (*canal contenant les vaisseaux spermatiques et véhiculant le sperme à l'extérieur des testicules*).  
Egalement le nerf fémoro-cutané latéral avec des douleurs au niveau de la face externe de la cuisse et de la fesse.
- Racines L2-L3, L3-L4, L4-L5 : le nerf fémoral ou nerf crural avec des douleurs

au niveau de la face antérieure de la cuisse et le nerf obturateur avec des douleurs au niveau de la face interne de la cuisse.



## Le muscle psoas





### **3ème tableau : les Vulvodynies, vestibulodynies, vaginodynies/ Les troubles ano-rectaux et urinaires**

#### **Le syndrome du muscle releveur de l'anوس et du transverse profond du périnée**

##### **Le muscle releveur de l'anوس (levator ani)**

Il forme le plan profond du périnée avec le muscle ischio-coccygien (*muscle situé de chaque côté du bassin qui s'étend de l'ischion au coccyx et au sacrum et qui soutient les organes intrapelviens*). Le muscle releveur de l'anوس se compose de 2 parties : une partie externe, statique et une partie interne dynamique pendue du pubis au coccyx. Ce muscle peut présenter une contracture sur l'un ou plusieurs de ses segments : urinaire, génital ou digestif ; les symptômes seront alors les suivants :

##### **✚ Sur le segment antérieur, urologique :**

Un manque de relaxation du sphincter au moment de la miction avec pour conséquence, une difficulté à uriner (dysurie), avec généralement un jet urinaire faible, une obligation de « pousser », une impression d'avoir la vessie mal vidée, une nécessité de mictions anormalement rapprochées (pollakiurie réactionnelle de compensation).


##### **✚ Sur le segment moyen, gynécologique :**

Une tension au niveau du releveur de l'anوس entraînant une dyspareunie orificielle (douleur au moment des rapports), le plus souvent dans le tiers externe du vagin. En fonction de la localisation de la douleur, celle-ci sera rattachée à :

- une vulvodynie : douleur la plus externe et la plus diffuse au niveau de la vulve
- une vestibulodynie : douleur plus en dedans et limitée au vestibule
- une vaginodynie : douleur la plus interne au niveau du vagin
- 

##### **✚ Sur le segment postérieur, digestif :**

Une mauvaise ouverture du canal anal au moment de l'exonération (perd'effécatoire) entraînant une constipation terminale, une impression de mal vider son rectum, une nécessité de « pousser », comparable aux symptômes décrits pour le segment antérieur.



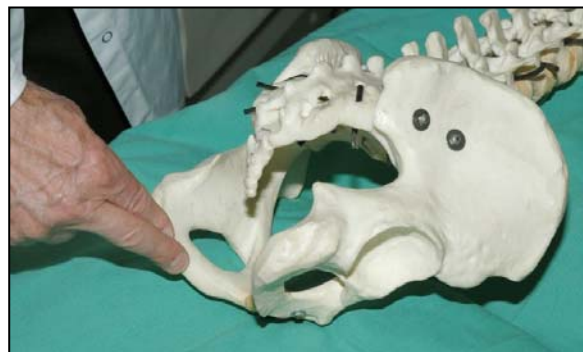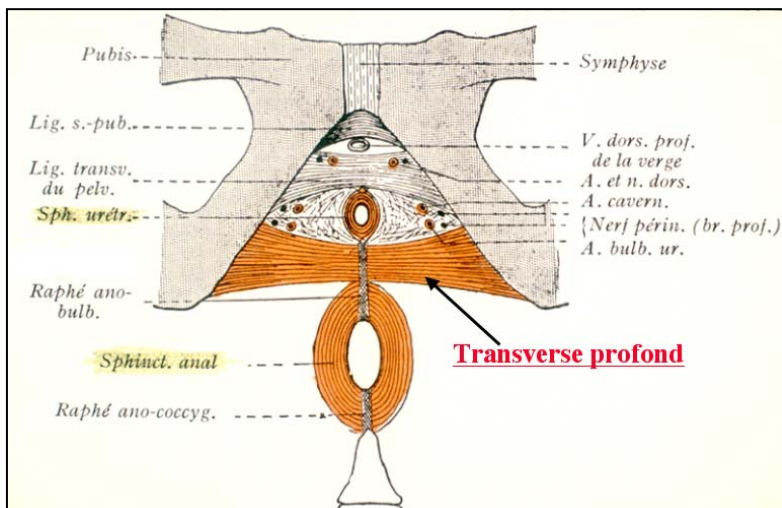
### Le muscle releveur de l'anus

Le muscle releveur de l'anus constitue avec le muscle ischio-coggygien, la formation essentielle du plancher pelvien. Il s'agit d'un diaphragme musculaire étalé et mince qui a été comparé à un hamac dans lequel « « reposent » les organes pelviens.

*L'hypertonie du muscle releveur de l'anus est rarement isolée, elle s'accompagne généralement d'autres syndromes myofasciaux et très souvent de la contracture du muscle transverse profond du périnée.*

### Le muscle transverse profond du périnée :

Ce muscle renforce le plancher pelvien. Ses fibres sont pratiquement perpendiculaires à celles du releveur de l'anus ; il envoie des fibres musculaires aux sphincters de l'urètre et de l'anus. Une hypertonie de ce muscle peut donc perturber, en tout ou partie, l'équilibre mictionnel et/ou défécatoire, augmentant l'effet du syndrome du releveur de l'anus.



### En résumé :

L'examen clinique est rarement aussi net car la symptomatologie présente bien souvent une imbrication des trois tableaux. Néanmoins, l'aspect myofascial des douleurs pelvi-périnéales peut être classé selon 3 territoires anatomiques différents :

- 1) L'hypertonie du piriforme et de l'obturateur interne entraînant une douleur plutôt postérieure sur le territoire du nerf pudendal et/ou du nerf sciatique et/ou du nerf cutané postérieur de la cuisse (petit sciatique) et/ou du nerf clunéal ;
- 2) L'hypertonie du droit fémoral et du psoas présente un territoire douloureux plutôt antérieur : pli inguinal (*pli de l'aine*), symphyse pubienne (*partie médiane de l'os du pubis*), faces antérieure, interne ou externe de la cuisse, grandes lèvres, glandes testiculaires ;
- 3) L'hypertonie du releveur de l'anus et du transverse profond du périnée est caractérisée par une douleur locale, gravitant autour du noyau fibreux central du périnée, (*zone comprise entre l'anus et les bourses chez l'homme/ la fourchette vulvaire chez la femme*) plus ou moins accompagnée de constipation terminale, de dysurie, de dyspareunie orificielle.

Si l'on admet l'hypothèse que les spasmes musculaires peuvent être à la fois l'expression et la cause des douleurs pelvi-périnéales, le traitement consistera notamment dans la levée de ces hypertonies musculaires. Ce thème sera exposé dans la prochaine fiche patient consacrée à la kinésithérapie.

Rédigé par Michel GUERINEAU, kinésithérapeute référent  
Spécialiste des douleurs pelvi-périnéales  
Membre du Centre Fédératif de Pelvi-Périnéologie, CHU Nantes